

eine Mulde dar, in der die Beckenorgane ruhen. Der *M. coccygeus* ist bei den Hsgt. für die Bewegung des Schwanzes zuständig. Der *M. levator ani* ist besonders bei Anstieg des intraabdominalen Druckes aktiv, um einer Verlagerung der Beckenorgane nach kaudal entgegenzuwirken. Bei der Defäkation fixiert er den Anus gegen den durch die Kontraktion der glatten Enddarmmuskulatur ausgeübten Druck. Die beim Hd. zu beobachtenden zuckenden Schwanzbewegungen nach erfolgter Defäkation werden durch den *M. levator ani* erzeugt.

Im weiteren Sinne kann auch der **M. rectococcygeus** (☞ 2.168) zu den Schwanzmuskeln gezählt werden. Dieser auch als **After-Schwanzband** bezeichnete Muskel wird von den dorsalen und lateralen Abschnitten der glatten äußeren Längsmuskelschicht des Rektums gebildet. Die Fasern ziehen nach kaudodorsal und verankern sich mit Speziesunterschieden am 2. bis 7. Schwanzwirbel. Die **Funktion** des Muskels besteht in der Verankerung des Rektums und in seiner Mitwirkung bei der Defäkation. Dabei wirkt der *M. rectococcygeus* zusammen mit den *Mm. coccygeus* und *levator ani*. Das Heben des Schwanzes bei der Defäkation bewirkt eine seitliche Kompression des Rektums durch die beiden Becken-Schwanzmuskeln. Der *M. rectococcygeus* trägt durch Verkürzung des Rektums dazu bei, die Kotsäule in Richtung Anus zu schieben und nach außen zu befördern.

An dieser Stelle sei auch die **Fossa ischiorectalis**, eine Grube beiderseits des Afters erwähnt. Es handelt sich dabei um einen mit Fettgewebe ausgefüllten Raum, der medial vom Diaphragma pelvis und lateral vom Sitzbeinhöcker sowie dem Lig. sacrotuberale begrenzt ist. Bei Abbau des Fettgewebes sinkt die Haut seitlich des Anus deutlich ein. Bei Pfd. und Schw. ist das Einsinken nicht zu beobachten, da der Wirbelkopf des *M. semimembranosus* diesen Bereich überdeckt. Unter der Haut der Fossa ischiorectalis tritt der *N. pudendus* (S. 562) hervor. Von seinem Ursprung aus dem Kreuzmark zieht er lateral des *M. coccygeus* in kaudoventraler Richtung zum Beckenausgang und spaltet sich dort in seine Endäste.

2.7.7 Muskeln der Schultergliedmaße

Die Muskeln der Schultergliedmaße gliedern sich in zwei Gruppen:

- ▶ die Schultergürtelmuskulatur
- ▶ die Eigenmuskulatur der Schultergliedmaße

■ Schultergürtelmuskeln

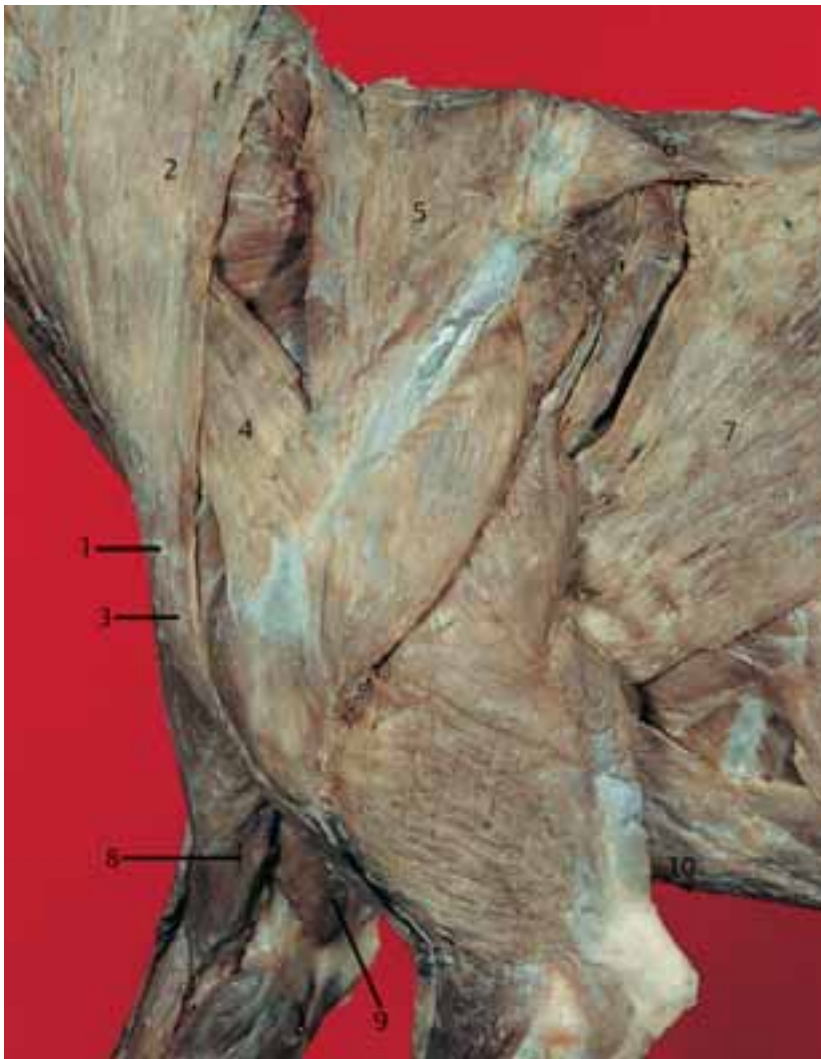Die Schultergürtelmuskeln werden auch als die **extrinsischen Muskeln** der Schultergliedmaße bezeichnet. Sie verkehren zwischen Nacken und Thorax auf der einen und Schulterblatt sowie Humerus auf der anderen Seite. Daraus

erklärt sich die gelegentlich verwendete Bezeichnung **Stamm-Gliedmaßenmuskeln**. Die Verbindung zwischen den Schultergliedmaßen und dem Rumpf ist bei den Hsgt. rein muskulös. Diese Art der Knochenverbindung kann auch als **Synsarkose** (kein NAV-Terminus!) bezeichnet werden. Beim stehenden Tier ist die Last der vorderen Körperhälfte an den Gliedmaßensäulen aufgehängt. Die den Rumpf tragenden Muskeln sind im Wesentlichen der *M. serratus ventralis* und der *M. pectoralis profundus*.

Nach ihrer Lage lassen sich eine **oberflächliche** und eine **tiefe Schicht** der Schultergürtelmuskulatur unterscheiden. Im Einzelnen zählen zur **Schultergürtelmuskulatur** folgende Muskeln:

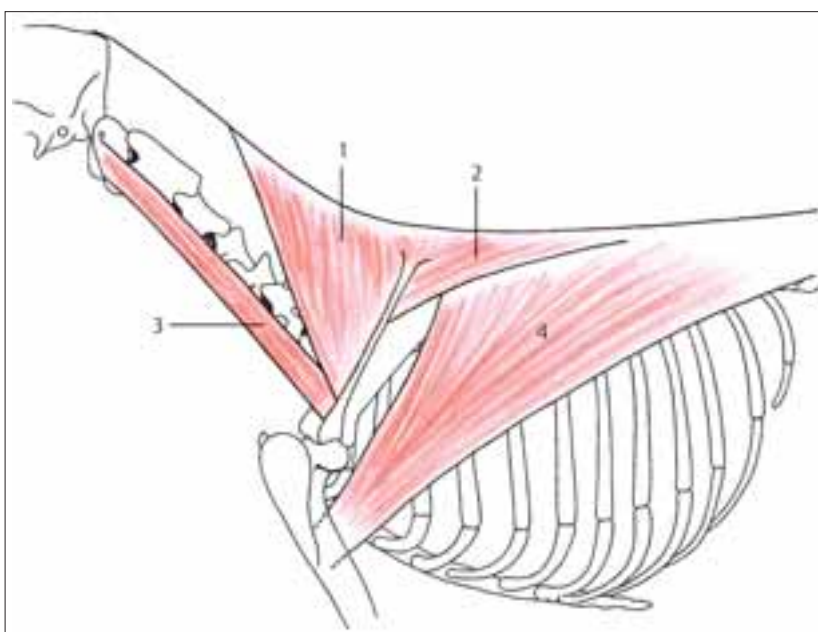
	Innervation
▶ oberflächliche Schicht	
• <i>M. trapezius</i>	R. dorsalis des N. accessorius (XI.)
• <i>M. omotransversarius</i>	R. dorsalis des N. accessorius (XI.)
• <i>M. brachiocephalicus</i>	R. dorsalis des N. accessorius (XI.) und N. axillaris (<i>M. cleidobrachialis</i>)
• <i>M. latissimus dorsi</i>	N. thoracodorsalis und Nn. pectorales caudales
• <i>M. pectoralis superficialis</i>	Nn. pectorales craniales
▶ tiefe Schicht	
• <i>M. rhomboideus</i>	N. dorsalis scapulae des Plexus brachialis und Dorsaläste einiger Hals- und Brustnerven
• <i>M. serratus ventralis</i>	N. thoracicus longus (<i>M. serratus ventralis thoracis</i>) und Ventraläste der Halsnerven (<i>M. serratus ventralis cervicis</i>)
• <i>M. pectoralis profundus</i>	Nn. pectorales caudales
• <i>M. subclavius</i>	N. subclavius des Plexus brachialis

Der **M. trapezius** (☞ 2.169 u. 2.170) liegt als dünner dreieckiger Muskel direkt unter der Haut bzw. der Hautmuskulatur an den Seitenflächen von Nacken und Widerrist. Beim Menschen formen die Muskeln beider Seiten von hinten gesehen ein ungleichseitiges Trapez, welches die Benennung des Muskels erklärt. Wegen der Ähnlichkeit mit einer herabhängenden Kapuze ist der Muskel beim Menschen auch als „Kapuzenmuskel“ bekannt. Er entspringt dorsal an der medianen bindegewebigen Raphe der Nackengegend sowie am Widerrist. Die Ursprungslinie reicht vom 2. Halswirbel bis etwa zum 9. Brustwirbel. Der *M. trapezius* gliedert sich in eine *Pars cervicalis* und eine *Pars thoracica*.



2.169 Schultergürtelmuskulatur eines Hundes, oberflächliche Schicht, linke Ansicht

- 1 Intersectio clavicularis
- 2 M. cleidocephalicus
- 3 M. cleidobrachialis
- 4 M. omotransversarius
- 5 M. trapezius, Pars cervicalis
- 6 M. trapezius, Pars thoracica
- 7 M. latissimus dorsi
- 8 M. pectoralis descendens
- 9 M. pectoralis transversus
- 10 M. pectoralis profundus



2.170 Mm. trapezius, omotransversarius und latissimus dorsi des Hundes, schematisch

- 1 M. trapezius, Pars cervicalis (Ursprung an der dorsomedianen Raphe des Halses, Ansatz an der Spina scapulae)
- 2 M. trapezius, Pars thoracica (Ursprung an der dorsomedianen Raphe der Widerristgegend, Ansatz an der Spina scapulae)
- 3 M. omotransversarius (Ursprung an den Querfortsätzen von Atlas und Axis, Ansatz an der Spina scapulae)
- 4 M. latissimus dorsi (Ursprung an der Fascia thoracolumbalis und den letzten 2–3 Rippen, Ansatz an der Crista tuberculi minoris)