

Marion Kühn

Repertorium der ganzheitlichen Diagnostik

Mit 115 farbigen Abbildungen

Von HP Marion Kühn, Polling/Oberbayern

Wichtiger Hinweis: Die Autorin hat große Sorgfalt auf die Angaben verwendet. Dennoch entbindet dies den Anwender dieses Werkes nicht von der eigenen Verantwortung. Weder die Autorin noch der Verlag können für eventuelle Nachteile und Schäden eine Haftung übernehmen, die aus den im Buch gemachten Hinweisen resultieren.

Bibliografische Information der Deutschen Nationalbibliothek

Die Deutsche Nationalbibliothek verzeichnet diese Publikation in der Deutschen Nationalbibliografie; detaillierte bibliografische Daten sind im Internet über <http://portal.d-nb.de> abrufbar.

© 2010 Foitzick Verlag GmbH, Augsburg

www.foitzick-verlag.de

Zuschriften an den Verlag an: info@foitzick-verlag.de

Lektorat: Inge Ziegler, München; Anke Kopacek, Augsburg

Layout, Satz und Bildbearbeitung: Schäffler & Kollegen GmbH, Augsburg

Druck und Bindung: Buchproduktion Thomas Ebertin, Uhldingen/Bodensee

Titelabbildung: Vorlagen: Lukas Lüttgen - Fotolia.com (Iris), AlienCat - Fotolia.com (Mensch); Bearbeitung: Schäffler & Kollegen GmbH, Augsburg

Abbildungen: siehe Bildnachweis S. 125

Das Werk ist urheberrechtlich geschützt. Die dadurch begründeten Rechte, insbesondere die der Übersetzung, des Nachdrucks, der Funksendung, der Wiedergabe auf fotomechanischem Weg und der Speicherung in Datenverarbeitungsanlagen, auch bei nur auszugsweiser Verwertung, bleiben vorbehalten.

ISBN 978-3-929338-53-9

Inhalt

1 Schilddrüse	9	Zahnzuordnung	30
Allgemeinsymptome	10	Haut	30
Psyche	11	Hand	30
Maximalpunkte	11	Fuß	31
Rücken	12	TCM	31
Brust und Bauch	12	Ausscheidungen	32
Pathophysiognomie und Kopf	12	Labor	32
Augendiagnose	12		
Ohr	13	4 Magen und Duodenum	33
Zunge	13	Allgemeinsymptome	34
Zahnzuordnung	13	Psyche	34
Haut	14	Maximalpunkte	34
Hand	14	Rücken	35
Fuß	14	Brust und Bauch	35
TCM	15	Pathophysiognomie und Kopf	36
Ausscheidungen	15	Augendiagnose	36
Labor	15	Ohr	36
		Zunge	37
2 Atemwege und Nasennebenhöhlen	17	Zahnzuordnung	37
Allgemeinsymptome	18	Haut	37
Psyche	18	Hand	38
Maximalpunkte	19	Fuß	38
Rücken	20	TCM	39
Brust	20	Ausscheidungen	39
Pathophysiognomie und Kopf	20	Labor	39
Augendiagnose	20		
Ohr	21	5 Dünndarm und Dickdarm	41
Zunge	21	Allgemeinsymptome	42
Zahnzuordnung	22	Psyche	42
Haut	22	Maximalpunkte	42
Hand	23	Rücken	42
Fuß	23	Brust und Bauch	42
TCM	24	Pathophysiognomie und Kopf	43
Ausscheidungen	24	Augendiagnose	44
Labor	24	Ohr	44
		Zahnzuordnung	45
3 Herz und Kreislauf	25	Zunge	45
Allgemeinsymptome	26	Haut	45
Psyche	26	Hand	46
Maximalpunkte	27	Fuß	47
Rücken	27	TCM	48
Brust und Bauch	28	Ausscheidungen	49
Pathophysiognomie und Kopf	28	Labor	49
Augendiagnose	28		
Ohr	29	6 Leber und Galle	51
Zunge	29	Allgemeinsymptome	52
		Psyche	52

Maximalpunkte	52	9 Genitaltrakt	77
Rücken	53	Allgemeinsymptome	78
Brust und Bauch	53	Psyche	78
Pathophysiognomie und Kopf. . .	54	Maximalpunkte	79
Augendiagnose	54	Rücken	79
Ohr	55	Brust und Bauch	79
Zunge	55	Pathophysiognomie und Kopf. . .	79
Zahnzuordnung	55	Augendiagnose	80
Haut	56	Ohr	80
Hand	56	Zunge	80
Fuß	56	Zahnzuordnung	81
TCM	57	Haut	81
Ausscheidungen	58	Hand	81
Labor	58	Fuß	81
		TCM	82
		Ausscheidungen	82
		Labor	82
7 Pankreas	59	10 Vom Symptom zum Organ	83
Allgemeinsymptome	60	Allgemeinsymptome	84
Psyche	60	Psyche	89
Maximalpunkte	60	Maximalpunkte, Wirbel und	
Rücken	60	Segmente	93
Brust und Bauch	60	Pathophysiognomie und Kopf. . .	100
Pathophysiognomie und Kopf. . .	61	Augendiagnose	103
Augendiagnose	62	Ohr	107
Ohr	63	Zunge	109
Zunge	63	Zahnzuordnung	110
Zahnzuordnung	63	Haut	111
Haut	64	Hand	112
Hand	64	Fuß	114
Fuß	64	TCM	118
TCM	65	Ausscheidungen	120
Ausscheidungen	66		
Labor	66	11 Anhang	123
		Literatur	123
8 Nieren und ableitende Harnwege	67	Bildnachweis	125
Allgemeinsymptome	68	Register	126
Psyche	68		
Maximalpunkte	69		
Rücken	69		
Bauch	69		
Pathophysiognomie und Kopf. . .	70		
Augendiagnose	70		
Ohr	71		
Zunge	71		
Zahnzuordnung	71		
Haut	72		
Hand	72		
Fuß	72		
TCM	73		
Ausscheidungen	74		
Labor	75		

1



Schilddrüse

Allgemeinsymptome	10
Psyche	11
Maximalpunkte	11
Rücken	12
Brust und Bauch	12
Pathophysiognomie und Kopf	12
Augendiagnose	12
Ohr	13
Zunge	13
Zahnzuordnung	13
Haut	14
Hand	14
Fuß	14
TCM	15
Ausscheidungen	15
Labor	15

Allgemeinsymptome

Hypothyreose

- ▶ körperlicher und geistiger Leistungsabfall, Müdigkeit, Desinteresse, lethargischer Gesichtsausdruck. Differentialdiagnose: Depression
- ▶ Antriebsarmut, Verlangsamung, Apathie
- ▶ gesteigerte Kälteempfindlichkeit, Untertemperatur
- ▶ Haar: trocken, glanzlos, struppig; Haarausfall, auch im äußeren Drittel der Augenbrauen
- ▶ Haut: trocken, rissig, rau, kühl, blass, teigige Schwellungen (Myxödeme). Alle Schwellungen schlimmer im Liegen und morgens beim Aufwachen
- ▶ Hyperkeratose am Ellbogen
- ▶ aufgeschwemmtes Aussehen, aufgedunsene Lider, verdickte Lippen, vergrößerte Gesichtszüge
- ▶ raue oder heisere Stimme
- ▶ Bradykardie, Hypotonie
- ▶ Gewichtszunahme
- ▶ Obstipation
- ▶ Zyklusstörungen, Infertilität, vermehrte Aborte
- ▶ verlängerte Achillessehnenreflexzeit, allgemein verlangsamte Sehnenreflexe

⚠ **Cave:** Eine Hypothyreose bei älteren Menschen verläuft oft uncharakteristisch. Schilddrüse abklären, wenn ältere Menschen depressiv, immobil oder apathisch erscheinen!

Hyperthyreose

- ▶ psychomotorische Unruhe, z. B. feinschlägiger Tremor der Finger, Gereiztheit, Nervosität, Übererregbarkeit, Schlafstörungen, hastiges Sprechen
- ▶ angespannter Gesichtsausdruck
- ▶ Wärmetoleranz, Schweißausbrüche, subfebrile Temperatur, Hitzegefühl, Flush
- ▶ Haar: weich, dünn, Haarausfall
- ▶ Haut: warm, feucht

- ▶ Augen
 - ▶ **Jellinek-Zeichen:** bräunliche Pigmentierung periorbital, halonierte Augen
 - ▶ **Stellwag-Zeichen:** seltener Lidschlag
 - ▶ **Graefe-Zeichen:** beim Blick nach unten bleibt Oberlid zurück
 - ▶ **Dalrymple-Zeichen:** Weiß der Skleren ist beim Blick geradeaus über der Iris zu sehen
 - ▶ „**Glanzauge**“: Exophthalmus → Morbus Basedow
- ▶ Struma, Druck- und Engegefühl im Hals
- ▶ Tachykardie, Palpitationen (Herzklopfen), Rhythmusstörungen, Blutdruckamplitude vergrößert
- ▶ keine Gewichtszunahme oder Gewichtsverlust trotz Heißhunger
- ▶ gesteigerte Stuhlfrequenz, Durchfall
- ▶ Myopathie: Müdigkeit und Schwäche der Muskulatur
- ▶ gesteigerte Reflexe

Morbus Basedow

- ▶ Exophthalmus
- ▶ prätibiales Myxödem
- ▶ Struma

Altershyperthyreose

- ▶ Gewichtsverlust, Kräfteverfall
- ▶ Herzinsuffizienz, Herzrhythmusstörungen

Thyreoiditis


- ▶ Schilddrüse schmerzhaft
- ▶ akuter Beginn mit Fieber, Schwellung der regionären Lymphknoten möglich → akute Thyreoiditis
- ▶ Schilddrüse druckschmerzhaft, Abgeschlagenheit, Krankheitsgefühl → subakute Thyreoiditis de Quervain

Psyche

- ▶ Hyperthyreose
 - ▶ innerlich gehetzt, getrieben, zitterig, unruhig, rastlos
 - ▶ Neigung zu hysterischen Reaktionen und Hyperaktivität
- ▶ Hypothyreose: Neigung zu depressiver Stimmungslage
- ▶ Schilddrüse ist das „Zentrum für Willenskraft und Energie“
 - ▶ Hinweise auf eine gut funktionierende Schilddrüse: Selbstbewusstsein,

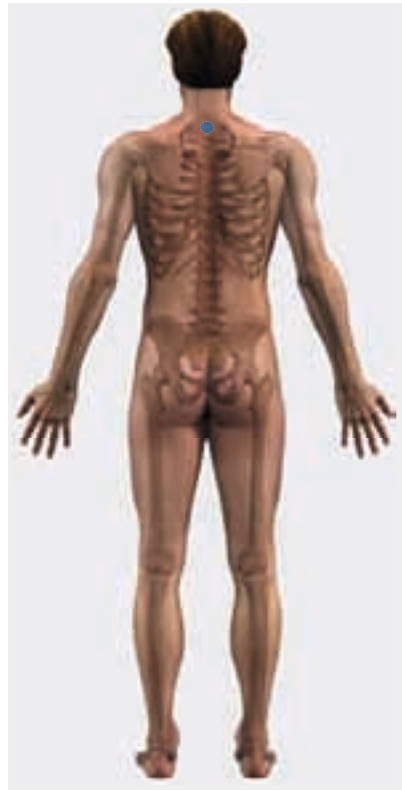Selbstvertrauen, Individualität, Fähigkeit zur Kommunikation

- ▶ Hinweise auf eine schwache Schilddrüse: Patient kann sich nicht behaupten, fühlt sich von anderen ausgeschlossen, schwach und ängstlich; fühlt sich unfähig, auf Gegebenheiten richtig zu reagieren

 **Redewendung:** „Wenn ich das höre, krieg' ich einen dicken Hals.“

Maximalpunkte

Schmerzen und Druckgefühl im Schilddrüsenbereich



Rücken

Wirbel C7

Brust und Bauch

KG 22 (sog. **Schilddrüsenpunkt**) im Zentrum der Fossa suprasternalis, 0,5 Cun oberhalb des Sternums. Ein Cun ist eine relative Maßeinheit aus der Akupunktur, die für jeden Menschen individuell verschieden ausfällt.

Die Breite des Daumens in Höhe des Endgliedgelenks entspricht einem Cun, die Breite von Zeige- und Mittelfinger zusammen ca. 1,5 Cun dieser Person.

Pathophysiologie und Kopf

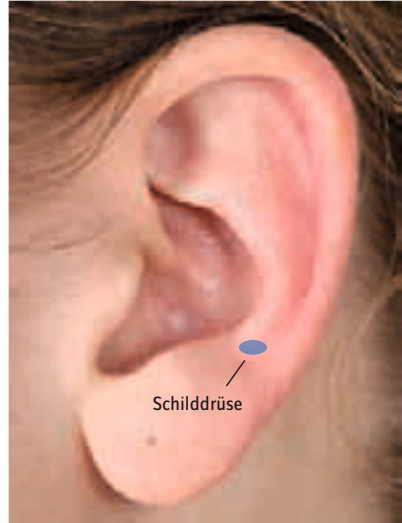- ▶ Ausfallen der seitlichen Augenbrauen (**Hertoghe-Zeichen**) → Hypothyreose
- ▶ schmale Lidspalten durch Aufquellung des Gesichts („**Eskimogesicht**“) → Hypothyreose
- ▶ endokrine Ophthalmopathie mit Lidödemen, Exophthalmus, Augenmuskelparesen → Hyperthyreose und Morbus Basedow
- ▶ „**Glanzauge**“, Dalrymple-, Graefe-, Stellwag-, Jellinek-Zeichen → Hyperthyreose
- ▶ temporal nach oben verschobene Augenachsen, d. h. die Linie vom inneren Augenwinkel durch die Pupille zum äußeren Augenwinkel ist schräg nach oben ausgerichtet und verläuft nicht horizontal → Hinweis auf latente Hyperthyreose
- ▶ Bereich unterhalb und neben den Nasenlöchern
 - ▶ verquollen, gerötet oder entzündet → Hinweis auf Hyperthyreose oder Thyreoiditis
 - ▶ heller als die Umgebung → Zeichen für Insuffizienz der Schilddrüse
- ▶ verdickte Lippen, allgemeine Schwellung der Mundschleimhaut, Zungenvergrößerung → Hypothyreose
- ▶ Sprechen erschwert durch Schwellung von Mundschleimhaut und Zunge → Hypothyreose
- ▶ Myxödem: ödematös-teigige Infiltrationen, vor allem im Gesicht und an den Extremitäten. Die Folge ist ein charakteristisch aufgeschwemmtes Erscheinungsbild. Es bleiben keine Dellen nach Druck → Hypothyreose
- ▶ Verbreiterung der unteren Gesichtshälfte → Hypothyreose
- ▶ „**verschlafener**“, lethargischer Gesichtsausdruck → Hypothyreose
- ▶ Haarausfall

Augendiagnose

- ▶ Schilddrüse: rechts 14°-17°, links 44°-47° jeweils am Ziliarrand
- ▶ thyreoidale Zone: vom Schilddrüsen-sektor bis zur Krause
 - ▶ temporal nach oben verschobene Augenachsen → Hinweis auf latente Hyperthyreose

Ohr

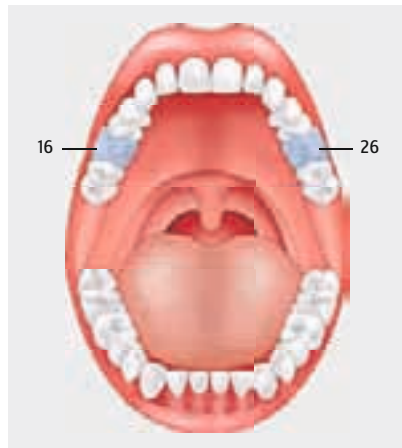
Veränderungen in der Reflexzone der Schilddrüse, wie Rötung oder Blässe, können auf Erkrankungen des Organs hinweisen.



Zunge

Zungenschwellung mit Zahneindrücken
→ Hypothyreose

Zahnzuordnung

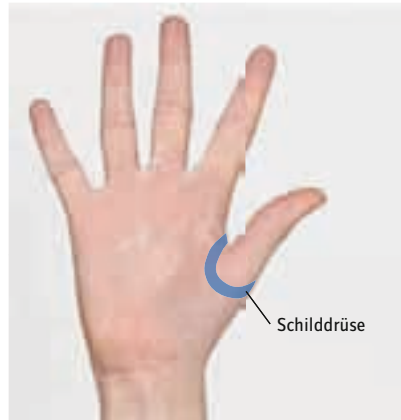

Haut

- ▶ kühl, trocken, rau, rissig, blass, teigige Schwellungen, Hyperkeratose am Ellbogen → Hypothyreose
- ▶ warm, feucht → Hyperthyreose

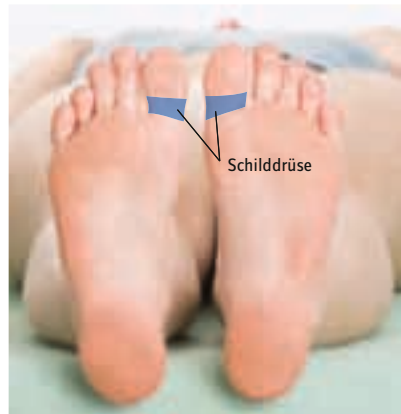Hand

Die Reflexzone der Schilddrüsen verläuft an beiden Handinnenflächen in einem Halbkreis um das Daumengrundgelenk herum.



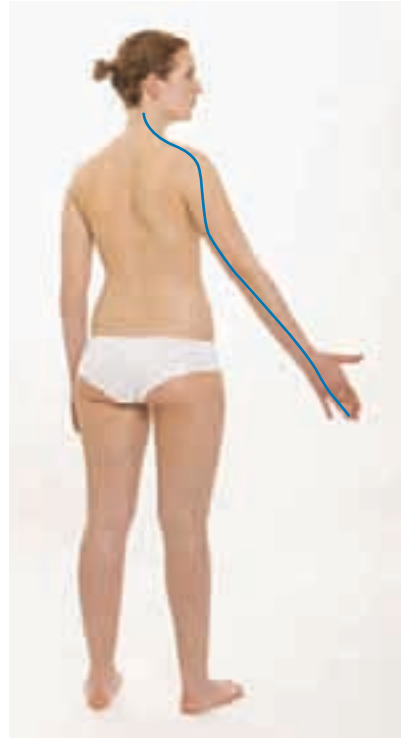Fuß

Die Zone der Schilddrüse befindet sich rund um die beiden Großzehengrundgelenke.



TCM

- ▶ zugeordneter Meridian ist der Dreifache Erwärmer
 - ? Gibt es Hautauffälligkeiten im Meridianverlauf, z. B. Warzen, Pickel, Pilzinfektionen, Flecken oder Veränderungen am ulnaren Nagelbereich des Ringfingers am Punkt 3E 1?
 - ? Gibt es Schmerzen oder Beeinträchtigungen im Meridianverlauf, z. B. am Handgelenk, Ellbogen, Schulter oder Hals?
- ▶ Organzeit: 21-23 Uhr
- ▶ Alarmpunkt: KG 5, 2 Cun unterhalb des Nabels
- ▶ Der Dreifache Erwärmer ist zuständig für die Koordination des Stoffwechsels sowie der Bewegung der Körperflüssigkeiten und des Qi



Ausscheidungen

- ▶ Obstipation → Hypothyreose
- ▶ gesteigerte Stuhlfrequenz, Durchfall → Hyperthyreose
- ▶ Schweißausbrüche → Hyperthyreose

Labor

- ▶ fT3 (Trijodthyronin): 3,4-7,2 pmol/l
- ▶ T4 (Thyroxin): 0,73-1,95 ng/dl
- ▶ TSH-basal (Thyreoida stimulierendes Hormon): 0,27-4,2 µU/ml
- ▶ TRAK (TSH-Rezeptor-Antikörper): < 9 % als Hinweis auf Autoimmuncharakter der Schilddrüsenerkrankung oder Thyreoiditis